

## 缝间骨脱落致骨质缺损的形态特点

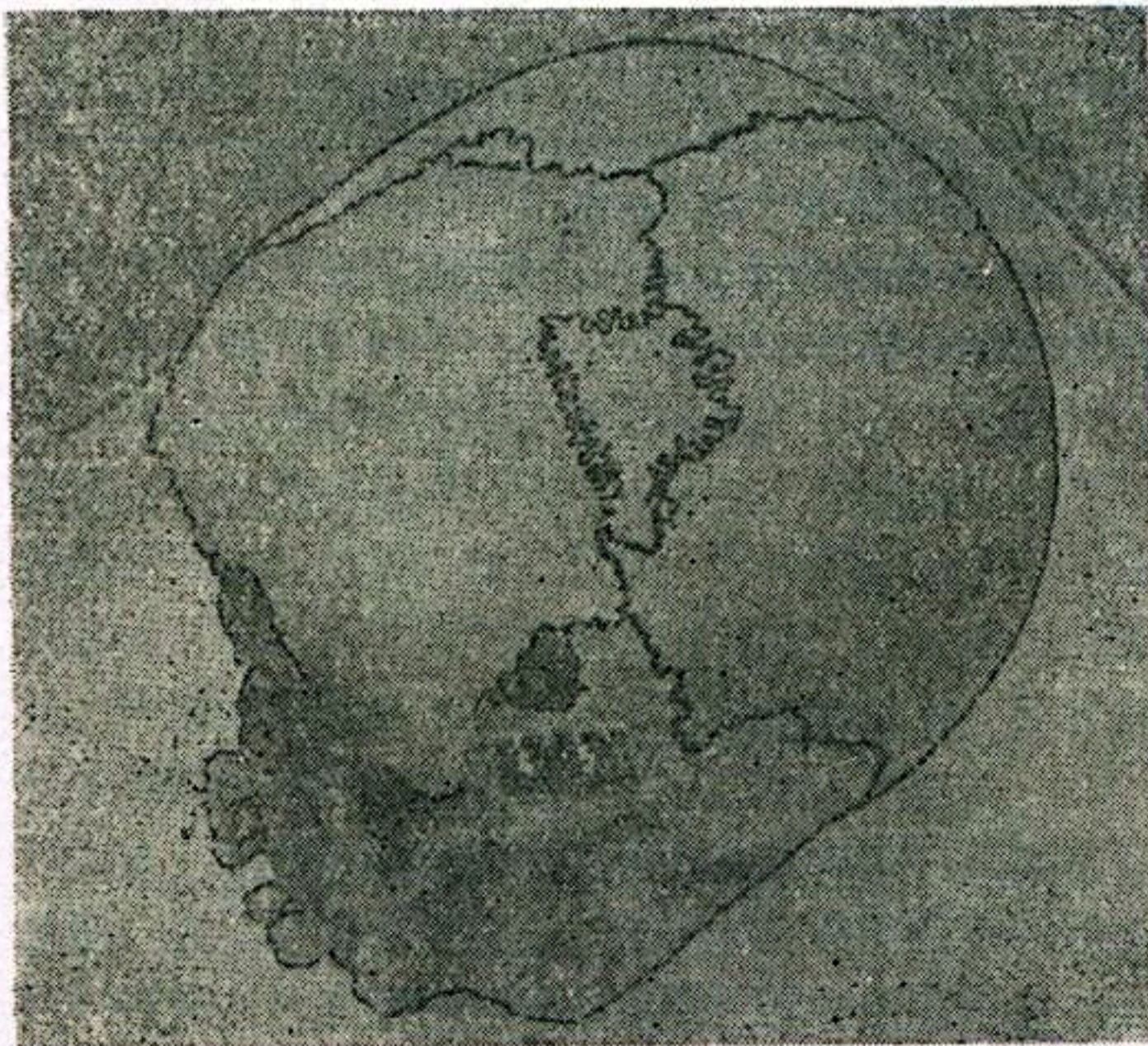
孙言文 及志勤

缝间骨 (Sutural bone) 是嵌在颅骨骨缝间的独立小骨。有的很小, 仅为骨缝上几个骨锯齿围成的小骨块; 有的很大, 甚至造成骨缝较大分歧。形态多不规则。缝间骨并不罕见, 有的单发, 而往往是多发的。多出现于人字缝及人字缝尖处, 亦可见于前、后囟以及顶骨前下角的翼区。翼区处的缝间骨又称翼上骨 (Epipteric bone)。它是造成翼区骨缝连接形式很不一致的因素之一。翼区骨缝的形式, 有10.1~31.2%是属于翼上骨类型。一般认为缝间骨是颅盖骨在发育时, 出现额外骨化点形成的。与其它处骨缝一样, 缝间骨与其周围各骨的相对骨缘互相嵌镶, 并以缝韧带相连接较为牢固。随着年龄的增长, 由于缝韧带逐渐骨化, 使之骨缝亦逐渐消失, 故青年人以前缝间骨的出现率较高, 而老年者相对少见。

当尸体白骨化后, 缝韧带消失, 致骨缝松动, 加之动物的拖拉咬噬, 缝间骨可以发生脱落而造成局部洞状骨质缺损。特别是较大的缝间骨脱落, 与暴力致颅骨孔状骨折相似, 鉴定时易于混淆, 但仔细观察其特点, 结合现场分析, 区别并不困难。我们在沈阳市公安局带领法医学员实习期间, 曾遇到如下一案例:

### 〔案例简介〕

一九八二年九月十二日, 辽宁省新民县东郊公社前沟大队村旁的高粱地里, 发现一具零散尸骨。经辨认衣服系本大队社员朱××之子(男, 16岁)。尸骨已被犬类拖拉咬噬, 颅骨、



股骨残端、肩胛骨及肋骨等散落在现场上。死者家属对该颅骨右后方洞状骨质缺损提出怀疑, 认为系被害形成, 要求鉴定。

### 〔检验所见〕

为一粘满泥土的颅骨, 下颌骨游离, 颅腔内有少量腐败干燥的脑组织。各骨缝未愈合且已松动。在距右侧星点下0.8厘米处, 正置人字缝上, 有一1.8×1.1厘米的不规则的洞状骨质缺损(见图)。缺损边缘呈锯齿状, 锯齿处内外骨板与骨缝一致性凸凹无缺, 并与两端骨缝之锯齿相续, 游离缘较光滑。骨质缺损之周围无骨荫。在右侧人字缝距人字缝尖

3.0厘米处, 有一2.2×1.2厘米大小的不规则形缝间骨完整无缺(见图)。在左侧人字缝距

人字缝尖2.3厘米处有 $-1.4 \times 1.1$ 厘米大小的不规则形缝间骨完整无缺。右侧翼区，有一 $2.0 \times 1.3$ 厘米略呈扁圆形的翼上骨。右上第一、第二齿及左上第一、第三齿缺如，齿槽完整，其它牙齿均已松动可自然脱落。余未检见损伤及异常。

此例系颅骨缝间骨脱落而形成洞状骨质缺损，形似孔状骨折。

〔讨论〕

缝间骨脱落致骨质洞状缺损是具有一定形态特点的。缺损位于颅骨缝上，且多见于人字缝。脱落的缝间骨片及骨质缺损的游离缘具有骨缝的特点，呈锯齿状（人字缝或冠状缝上）或呈削薄的鳞片状（翼上骨脱落）等。内外骨板与骨缝一致性凸凹，一般无缺损，并与两端骨缝相续。若找到脱落的缝间骨片，可将其复位，边缘锯齿正好嵌合。

颅骨孔状骨折，可发生于颅骨的任何部位。由于致伤凶器种类等因素不同，所形成的孔状骨折各具特点，如伴有放射状排列的骨折线等，则是缝间骨脱落所致洞状骨质缺损不具备的特点。因此，仔细观察骨质缺损的形态特征，缝间骨脱落致骨质洞状缺损是可以与孔状骨折区别开来的。

（上接14页）七八年释放后又继续掏包被教育两次。他自己说：“一没钱了，就又想偷。”每次偷的时候，他总认为公安人员抓不到。因此，虽然有证可查的掏包次数仅为三次，但联系他盗窃历史和惯于盗窃仍被定为惯窃罪。

第三，用盗窃所得为其生活主要来源或腐化堕落来源。这既是惯窃实施盗窃行为的内心起因，又是其行为对社会危害大小的重要方面，它和盗窃数额是一致的。只有经常窃取公私财物，同时盗窃的数额又较大，才能达到生活和腐化堕落的目的。如果数额小，构不成犯罪就谈不上惯窃了。因此必须掌握惯窃的数额要高于盗窃的数额，但不能仅看逮捕前的一次盗窃的数额。因为这条是在具备前两条基础上的一条，一般说盗窃的次数越多，数额也就越大。如扒窃惯犯，一次可能掏十元、二十元，数额多少不一，但次数多了数额也就大了。如果仅看逮捕前的这一次盗窃数额，就可能因数额小而漏掉掏包的惯窃。既要看到捕前这次作案的数额，也要看到捕前历次作案所得的累计数额。当然，一般应以劳改、劳教处罚后实施盗窃活动的累计数额为准。据了解目前除特区外，大、中城市惯窃的数额的起点多掌握在两百元左右（相当于一普通职工月工资的三到四倍）。有的数额虽低于这个数，主要考虑盗窃恶习太深，屡教不改，危害性较大才定为惯窃。

把上述惯窃概念和构成条件统一起来，就可以避免在认定惯窃上产生分歧，纠缠于有没有职业，是不是以盗窃为常业。也可防止在是否以盗窃所得为其生活主要来源上争论不休。也就是说不论其盗窃是常业，还是兼业，或是业余，只要具备上述三条，即“养成盗窃恶习，惯于盗窃，用盗窃所得为其生活主要来源或腐化堕落来源”的，就构成惯窃。当然，在具体认定和处理惯窃时，还应结合具体案件的具体情况全面考虑，具体分析。同时，还要注意划清惯窃与其他犯罪的界限，特别是不要把盗窃的累犯、连续犯和数罪并罚混淆起来，从而及时、准确地打击惯窃，维护社会治安，保障“四化”建设的顺利进行。